



فصل نامه داروهای گیاهی

journal homepage: www.ihd.iaushk.ac.ir



بررسی اثر عصاره پوست انار بر دفع اووسیت آیمیریا و آسیب شناسی روده در آلودگی تجربی با کوکسیدیوز در جوجه های گوشتی

مهدی زینلی طالخونچه^۱، الهام مقتدایی خوراسگانی^{۲*}

۱. دانش آموخته دکتری دامپزشکی، واحد شهرکرد، دانشگاه آزاد اسلامی، شهرکرد، ایران؛

۲. گروه پاتوبیولوژی، دانشگاه آزاد اسلامی واحد شهرکرد، شهرکرد، ایران؛

*مسئول مکاتبات (E-mail: moghtadaiee@gmail.com)

چکیده

مقدمه و هدف: آلودگی های کوکسیدیایی همه ساله در مناطق مختلف دنیا، چه به صورت کوکسیدیوز بالینی و یا تحت بالینی باعث خسارات اقتصادی زیادی در صنعت طیور می گردد. لذا هدف از این مطالعه مقایسه عصاره پوست انار در مقایسه با داروی تولترازوریل بر دفع اووسیت آیمیریا و آسیب شناسی روده می باشد.

روش تحقیق: در این مطالعه که از ۱۸۰ قطعه جوجه یک روزه نژاد روسی استفاده شد، بعد از آلوده نمودن جوجه ها با اووسیت آیمیریا در سن ۲۱ روزگی و دادن زمان تا بروز علائم و اخذ نمونه مدفوع جهت شمارش تعداد اووسیت ها در مدفوع، دوره درمان با داروی تجاری تولترازوریل (۲ روز) و عصاره پوست انار (۷ روز) با غلظت های ۱۰۰ و ۲۰۰ و ۴۰۰ ppm، آغاز شد. در پایان دوره، نمونه مدفوع جهت بررسی میزان آسیب های بافتی حاصل از بیماری بعد از درمان، از روده کور به صورت تصادفی تهیه و به آزمایشگاه ارسال گردید. در نهایت، لام های هیستوپاتولوژی تهیه شده و نتایج آماری حاصل از تجزیه و تحلیل داده ها بررسی شدند.

نتایج و بحث: نتایج بیانگر کاهش قابل توجه میزان اووسیت دفعی در مدفوع، کاهش ضایعات پاتولوژی ناشی از کوکسیدیوز و حذف مراحل زندگی انگل در روده کور، در گروه های تحت درمان با عصاره پوست انار (۱۰۰ < ۲۰۰ < ۴۰۰) بود. بدین ترتیب که در گروه آلوده شده و بدون درمان، در روده کور خونریزی، نکروز و مراحل زندگی انگل مشاهده شد. این علائم در گروه درمان شده با غلظت ۱۰۰ ppm عصاره انار نیز به طور خفیف مشاهده شد. در گروه درمان شده با غلظت ۴۰۰ ppm عصاره هیچ کدام از علائم ذکر شده مشاهده نشد.

توصیه های کاربردی / صنعتی: با توجه به نتایج به دست آمده از این تحقیق و نیز با در نظر گرفتن عوارض شیمیایی داروها، می توان از عصاره پوست انار به عنوان درمان کمکی جهت کنترل بیماری کوکسیدیوز طیور استفاده نمود.

کوکسیدیوز متداول ترین بیماری انگلی طیور است که در اثر گونه های متعدد جنسی آیمیریا ایجاد می شود. این انگل در دستگاه

شناسه مقاله

تاریخ دریافت مقاله: ۱۳۹۸/۰۸/۰۸

تاریخ پذیرش مقاله: ۱۳۹۹/۰۲/۱۰

نوع مقاله: علمی - پژوهشی

موضوع: فارماکولوژی

کلید واژگان:

- ✓ کوکسیدیوز
- ✓ پوست انار
- ✓ اووسیت
- ✓ آیمیریا

۱. مقدمه

بر روی کرم بالغ شیستوزوما و تریکوموناس تناکس ثابت شده است (Zeinab et al., 2009).

لذا با توجه به اهمیت بیماری کوکسیدیوز در طیور و خسارات آن، در این تحقیق به بررسی اثر ضد انگلی عصاره پوست انار بر آسیب‌های وارد شده در روده طی کوکسیدیوز ایجاد شده به صورت تجربی پرداخته شده است.

۲. مواد و روش‌ها

۱.۲. آماده کردن تیمارها

در این مطالعه ابتدا ۱۸۰ قطعه جوجه گوشتی نژاد راس تهیه شده و به سالن پرورش مورد نظر که از قبل آماده، ضد عفونی و پن بندی شده بود انتقال داده و به ۶ گروه با ۳ تکرار تقسیم بندی شدند.

گروه (۱): گروه کنترل مثبت، جوجه‌هایی هستند که فقط چالش شده و هیچ عصاره و دارویی دریافت نکردند.

گروه (۲): جوجه‌هایی که بعد از چالش، داروی تجاری تولترازوریل با دوز درمانی ۰/۱٪ دریافت کردند.

گروه (۳): جوجه‌هایی که بعد از چالش به مقدار ۱۰۰ ppm عصاره پوست انار دریافت نمودند.

گروه (۴): جوجه‌هایی که پس از چالش به مقدار ۲۰۰ ppm عصاره پوست انار دریافت کردند.

گروه (۵): جوجه‌هایی که پس از چالش به مقدار ۴۰۰ ppm عصاره پوست انار دریافت کردند.

گروه (۶): گروه کنترل منفی، جوجه‌هایی هستند که چالش نشدند و عصاره و دارو دریافت نکردند.

جوجه‌ها از ابتدا (سن یک روزگی) تا سن ۲۱ روزگی در سالن مورد نظر با شرایط مناسب و ایده آل نگهداری و با دان تجاری (پلیت) مورد تغذیه قرار گرفتند. در ادامه کار گروه‌های تحت چالش (۵ گروه) به صورت دهانی توسط ۵۰۰۰۰ اووسیت آیمیریا تحت چالش قرار گرفتند که اووسیت تهیه شده (از بخش انگل شناسی دانشگاه شهرکرد) به میزان ذکر شده به هر جوجه خورنده شد. بعد از آلوده نمودن جوجه‌ها و به محض مشاهده علائم بیماری (اسهال شکلاتی رنگ و خونریزی بافت روده) جهت بررسی روند تغییر جمعیت اووسیت در مدفوع جوجه‌ها (OPG) از گروه‌ها نمونه مدفوع

گوارش تکثیر یافته و با ایجاد اسیب بافتی منجر به اختلال در فرایندهای تغذیه‌ای، جذب مواد غذایی، کم آبی، از دست دادن خون و رنگدانه‌های پوستی و افزایش حساسیت به دیگر عوامل بیماریزا می‌شود. به آلودگی شدید ناشی از کوکسیدیا که باعث ایجاد تظاهرات بالینی می‌گردد، کوکسیدیوز می‌گویند و آلودگی مختصری را که منجر به علائم بالینی قابل ملاحظه‌ای نشود، کوکسیدیاز می‌نامند. خسارات اقتصادی ناشی از این بیماری با توجه به انتشار جهانی و حضور تقریباً دائمی این بیماری در مزارع پرورش طیور بسیار قابل توجه است (Bushellm and Shirtey, 1993).

لازم به ذکر است علاوه بر تلفات و مرگ و میر، تأثیراتی همچون محدودیت رشد، کاهش وزن و اثرات منفی بر روی بازده غذایی مانند افزایش ضریب تبدیل غذایی را به دنبال خواهد داشت. بر اساس برآوردهای به عمل آمده، خسارات اقتصادی ناشی از شیوع کوکسیدیوز در صنعت مرغداری سراسر دنیا سالیانه بالغ بر ۹۰۰ میلیون تا یک میلیارد دلار و میزان تلفات مربوطه در حدود ۶ تا ۱۰ درصد از کل مرگ و میر صنعت طیور می‌باشد (Bushellm and Shirtey, 1993).

انار با نام علمی *Punica granatum* میوه بومی کشورهای ایران، آفریقا، چین و هند می‌باشد. ایران با تولید سالیانه ۹۹۰ هزار تن انار یکی از بزرگترین تولیدکنندگان این میوه می‌باشد. پوست انار دارای ترکیبات فنلی بالایی بوده به همین دلیل نسبت به سایر قسمت‌ها خاصیت آنتی‌اکسیدانی بیشتری دارد و ترکیبات ضد قارچی، ضد انگلی و ضد سرطانی در آن یافت می‌شود. پوست انار به خاطر ترکیبات پلی فنلی، خاصیت آنتی‌اکسیدانی بیشتری نسبت به سایر قسمت‌های انار دارد (Shams et al., 2011).

میوه انار شامل مواد معدنی، آمینواسیدها، ترکیبات اسیدی (اسیدسیتریک، اسیدتارتاریک، اسید مالیک، اسید آسکوربیک)، ترکیبات ضدسرطان و آنتی‌اکسیدان (تانین‌ها، آنتوسیانین، پونیکالاژین) می‌باشد (Saffari et al., 2011).

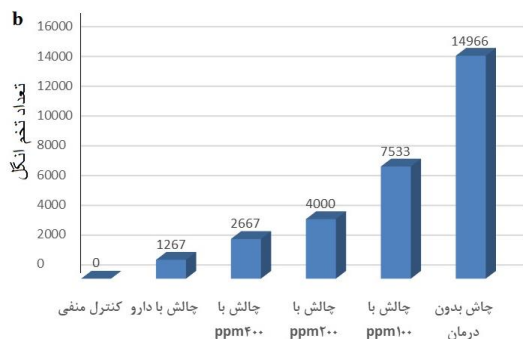
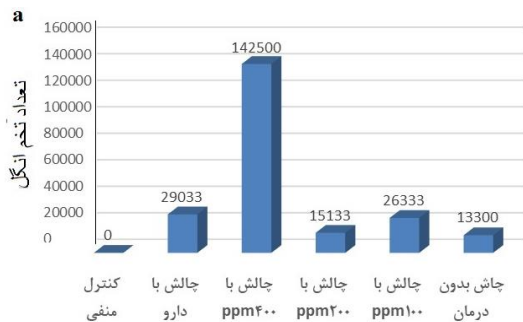
بررسی‌های مختلف اثرات ضد باکتریایی، ضد قارچی و ضد انگلی پوست انار را به صورت *in vivo* و *in vitro* نشان داده است. به عنوان مثال اثر ضد باکتریایی انار بر روی *استافیلوکوکوس اورئوس*، اثر ضد قارچی بر روی *آسپرژیلوس نایجر* و اثر ضد انگلی آن

یک طرفه در سطح اطمینان ۹۵ درصد ($P < 0.05$) مورد تجزیه و تحلیل قرار گرفت.

۳. نتایج و بحث

۳.۱. ارزیابی نتایج شمارش تخم انگل

بررسی نتایج آماری شمارش اووسیت و نمودارهای آن نشان داد که در گروه کنترل مثبت میزان تخم انگل افزایش داشته ولی در همه گروه‌های تحت چالش و درمان شده با عصاره پوست انار و داروی تولترازوریل بین نتایج شمارش تخم انگل (OPG) هر گروه، قبل و بعد درمان اختلاف دیده شد که این اختلاف در گروه‌های درمان شده با عصاره پوست انار با غلظت ۴۰۰ ppm و داروی تولترازوریل مشهودتر بود. همچنین مقایسه عمودی بین نتایج بعد از درمان حاکی از عدم وجود اختلاف معنی‌دار بین نتایج شمارش بعد از درمان در دو گروه درمان شده با غلظت ۴۰۰ ppm از عصاره و داروی تولترازوریل بود. این نتایج نشان دهنده تأثیر مثبت و هم‌صورت معناداری نسبت به غلظت‌های دیگر عصاره (۱۰۰ و ۲۰۰) به چشم می‌خورد (شکل ۱).



شکل ۱- مقایسه میانگین تخم انگل در تیمارهای مختلف قبل (a) و بعد از درمان (b)

جمع‌آوری شد و روند درمان با عصاره و داروی تجاری تولترازوریل آغاز شد که در گروه ۲ به مدت دو روز داروی تجاری تولترازوریل (یک میلی‌لیتر در لیتر) و به گروه ۳، ۴ و ۵ به مدت ۷ روز (به صورت ۲ به ۲) عصاره پوست انار که به روش ماسراسیون تهیه شده بود با غلظت‌های ۱۰۰ ppm و ۲۰۰ و ۴۰۰ در آب‌خوری جوجه‌ها استفاده شد.

۳.۲. تهیه عصاره هیدروالکلی از پوست انار

عصاره استفاده شده در این مطالعه عصاره هیدروالکلی بود که به روش ماسراسیون تهیه گردید. طی این روش پوست انار در دمای ۴۰ درجه خشک و یک قسمت از پودر حاصله به سه قسمت هیدروالکل (۵۰ درصد آب مقطر و ۵۰ درصد اتانول) اضافه شد. سوسپانسیون به دست آمده به مدت ۷۲ ساعت در دمای ۳۰ درجه سانتی‌گراد نگهداری شد و بعد از عبور از کاغذ صافی، توسط دستگاه دوار تقطیر در خلأ تغلیظ و بعد از جدا شدن حلال آن، جهت حداکثر تغلیظ در آن به مدت ۲ ساعت و دمای ۵۰ درجه سانتی‌گراد قرار داده شد و عصاره نهایی در ظروف دربسته و کدر نگهداری شد.

۳.۳. نمونه‌گیری از تیمارها

بعد از اتمام دوره درمان از گروه‌ها نمونه مدفوع جهت شمارش تخم انگل در گرم (OPG) اخذ شد، از هر گروه به صورت اتفاقی ۳ جوجه انتخاب و بعد از ذبح، نمونه سکوم‌ها گرفته شدند و بلافاصله در فرمالین ۱۰ درصد فیکس شده و بعد از ۲۴ ساعت، فرمالین نمونه‌ها تعویض شد و جهت تهیه مقاطع بافتی و لام هیستوپاتولوژی به آزمایشگاه ارسال گردید. بعد از آماده شدن، مقاطع و لام‌ها از نظر هیستوپاتولوژی مورد بررسی قرار گرفت.

برای تسهیل در شناسایی و شمارش اووسیت‌های ایزوسپورا، شرایط مناسب جهت اسپرولاسیون نمونه‌ها فراهم شد، سپس به شمارش اووسیت‌ها پرداخته شد.

۴.۲. تجزیه و تحلیل آماری داده‌ها

کل داده‌های به دست آمده به صورت میانگین \pm خطای استاندارد گزارش شد. میانگین تعداد اووسیت‌های دفع شده در هر تیمار تعیین گردید و داده‌های به دست آمده با آزمون واریانس

۲.۳.۳. ارزیابی نتایج هیستوپاتولوژی

مقاطع بافتی تهیه شده، توسط میکروسکوپ نوری مورد مطالعه قرار گرفت و نتایج بر اساس وجود یا عدم وجود ضایعات هیستوپاتولوژیک ناشی از انگل در روده مورد تفسیر قرار گرفت.

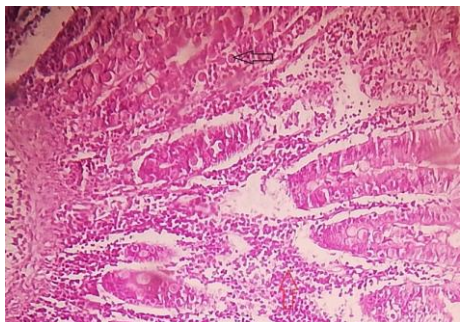
بررسی هیستوپاتولوژیک روده در گروه چالش یافته بدون درمان نشان داد که در این گروه بافت روده دچار نکروز و خونریزی بوده و مراحل مختلف زندگی انگل و حضور سلول‌های آماسی (تک هسته‌ای- ائوزینوفیل) در بافت مشاهده شد (شکل ۲).

نتایج هیستوپاتولوژیک روده در گروه چالش یافته و درمان شده با عصاره پوست انار با غلظت ۱۰۰ ppm نشان داد که در این گروه بافت روده دچار نکروز بوده و سلول‌های التهابی قابل مشاهده می‌باشد (شکل ۳).

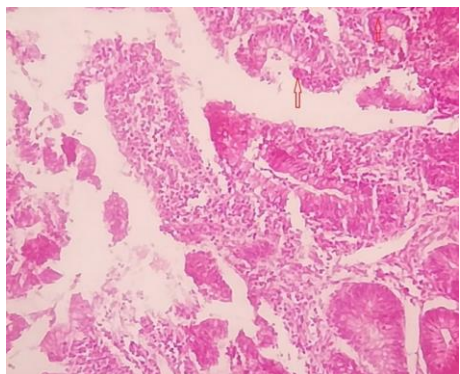
همچنین در گروه چالش یافته و درمان شده با عصاره پوست انار با غلظت ۲۰۰ ppm نیز نکروز خفیف و مشاهده تعدادی از اووسیت‌ها و مراحل زندگی تک یاخته دیده می‌شد. همچنین سلول‌های التهابی نیز به طور خفیف در بافت قابل مشاهده بود (شکل ۴).

نتایج میکروسکوپی روده در گروه چالش یافته و درمان شده با عصاره پوست انار با غلظت ۴۰۰ ppm حاکی از عدم وجود سلول‌های التهابی و مراحل زندگی انگل در بافت بود و نکروز بسیار خفیفی در سطح اپیتلیوم روده دیده می‌شد (شکل ۵).

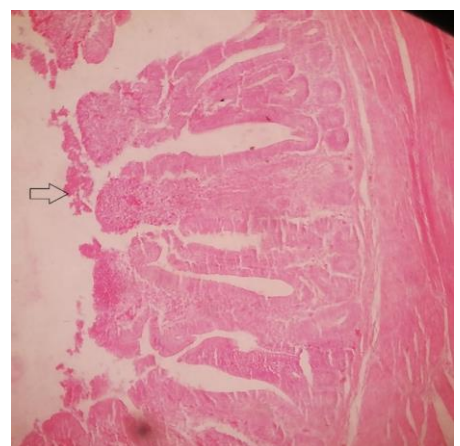
در گروه چالش یافته و درمان شده با داروی تولترازوریل نشان داد که در این گروه بافت روده سالم و علائم هیستوپاتولوژیک ناشی از زندگی این تک یاخته در روده دیده نشد (شکل ۶). در گروه کنترل نیز بافت روده و غدد آن سالم بود (شکل ۷).



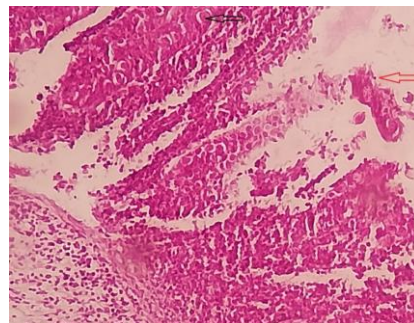
شکل ۳. بررسی هیستوپاتولوژیک روده در گروه چالش یافته و درمان شده با ۱۰۰ppm عصاره انار. مراحل مختلف زندگی انگل، نکروز و سلول‌های التهابی در بافت روده قابل مشاهده می‌باشد (رنگ آمیزی هماتوکسیلین- ائوزین X۴۰۰)



شکل ۴. بررسی هیستوپاتولوژیک روده در گروه چالش یافته و درمان شده با ۲۰۰ppm عصاره انار. مراحل زندگی انگل (پیکان) و سلول‌های التهابی و نکروز مخاط روده قابل مشاهده است (رنگ آمیزی هماتوکسیلین- ائوزین X۱۰۰)



شکل ۵. بررسی هیستوپاتولوژیک روده در گروه چالش یافته و درمان شده با عصاره انار ۴۰۰ppm. بافت اپیتلیوم روده سالم و دارای نکروز بسیار خفیف در سطح مخاط است (پیکان). (رنگ آمیزی هماتوکسیلین- ائوزین X۱۰۰)

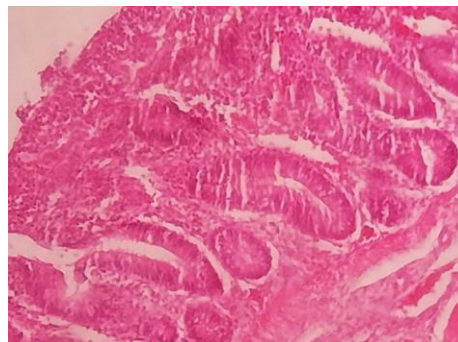


شکل ۲. بررسی هیستوپاتولوژیک روده در گروه چالش یافته بدون درمان. حضور مراحل مختلف زندگی انگل و حضور سلول‌های التهابی تک هسته‌ای در مخاط روده (رنگ آمیزی هماتوکسیلین- ائوزین X۴۰۰)

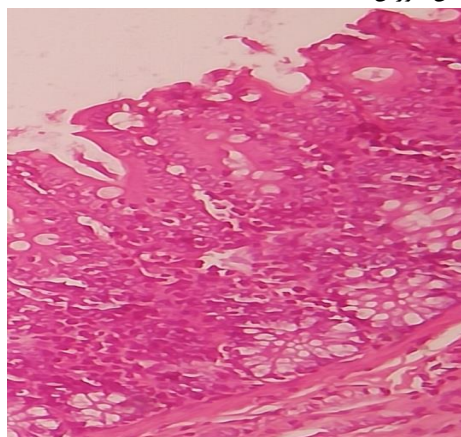
استافیلوکوکوس اورئوس و اثر ضد قارچی بر روی اسپرژیلوس نایجر و اثر ضد انگلی بر روی کرم بالغ شیسستوزوما مانسونی و تریکوموناس تناکس ثابت شده است (Jafari et al., 2017). مطالعات جدید اثرات ضد انگلی پوست انار بر روی ضایعات پاتولوژیک ناشی از بیماری کوکسیدیوز و دفع اووسیت‌های انگل را نشان می‌دهد. در مطالعه حاضر تأثیر عصاره پوست انار بر دفع اوویست آیمیریا و آسیب‌شناسی روده در آلودگی تجربی با کوکسیدیوز در جوجه‌های گوشتی نشان داد که عصاره پوست انار مخصوصاً در دوز ۴۰۰ ppm موجب تأثیر مثبت و قابل توجهی بر کاهش میزان اووسیت و برطرف شدن ضایعات ناشی از انگل در روده شده و نتایج میکروسکوپی آن حاکی از عدم وجود سلولهای التهابی و وجود مراحل مختلف زندگی انگل در بافت بود و نکروز بسیار خفیفی در سطح اپیتلیوم روده دیده شد. این عدم حضور سلولهای التهابی و مراحل زندگی انگل در گروه‌های تحت درمان با دوزهای پایین‌تر عصاره پوست انار با درجاتی خفیف دیده می‌شد.

مطالعات پراکنده دیگری در زمینه فواید عصاره پوست و اجزای دیگر انار بر فاکتورهای رشد و ... انجام شده است، از جمله مدرسی و همکاران (۲۰۱۰) به بررسی تأثیر تغذیه با جیره حاوی تفاله انار بر مصرف خوراک، عملکرد و متابولیت‌های سرم خون بزهای آمیخته خراسان جنوبی پرداختند. نتایج این تحقیق نشان داد که می‌توان تفاله دانه انار را بعنوان یک منبع خوراکی ارزان قیمت جایگزین بخشی از مواد خوراکی پر انرژی جیره بزها نمود. (Modarresi et al., 2010).

فهمی و همکاران (۲۰۰۹) گزارش نمودند که عصاره پوست و برگ انار در آزمایشگاه بعد از ۲۴ ساعت باعث از بین رفتن ۱۰۰ درصد کرم بالغ شیسستوزوما مانسونی و فرم لاری شیسستوزوما می‌شود. در بررسی دیگر بونویبولال و همکاران (۲۰۱۳)، خاصیت ضدکرمی عصاره الکلی پوست انار را بر روی کاهش تخم نماتودها در دستگاه گوارش بره‌ها گزارش نمودند (Fahmy et al., 2009). در بررسی زیبایی و همکاران (۲۰۱۴) عصاره متانولی ۱/۱٪ ریشه انار بعد از نیم ساعت و بعد از ۶ ساعت به ترتیب باعث از بین رفتن ۲۹/۲ درصد و ۸۲/۲ درصد پروتواسکولکس‌های کیست هیداتید در آزمایشگاه شده‌است (Zibaei et al., 2014).



شکل ۶. بررسی هیستوپاتولوژیک روده در گروه چالش یافته و درمان شده با تولترازوریل. بافت روده و مخاط و غدد آن سالم می‌باشد (رنگ‌آمیزی هماتوکسیلین-ئوزین X۴۰۰)



شکل ۷. گروه کنترل؛ بافت روده و غدد آن سالم می‌باشد (رنگ‌آمیزی هماتوکسیلین-ئوزین X۱۰۰)

از زمان باستان تا به امروز، جهت پیشگیری و یا درمان بسیاری از بیماری‌ها از گیاهان استفاده شده است (Amiri et al., 2018). میوه انار شامل مواد معدنی، آمینواسیدها، ترکیبات اسیدی شامل اسید سیتریک، اسید تارتاریک، اسید مالیک و اسیدآسکوربیک (ویتامین C) می‌باشد و همچنین دارای ترکیبات ضد سرطانی و آنتی‌اکسیدان‌ها از جمله آنتوسیانین، تانین‌ها و پونیکا لائین است. تانن حاوی ترکیبات فنلی زیادی است که این ترکیبات در تعدادی از گیاهان از جمله انار یافت می‌شود. محققین معتقد هستند که استفاده از ترکیبات فنلی در زنجیره غذایی علفخواران می‌تواند در کنترل بیماری‌های کرمی مؤثر واقع شود و به طور غیرمستقیم روشی ارزان و آسان برای بهبود سلامت جامعه می‌باشد (Modarresi et al., 2010). بررسی‌های مختلف اثرات ضد باکتریایی، ضدقارچی و ضدانگلی این گیاه را در *In vitro* و *In vivo* نشان داده است. به عنوان مثال اثر ضد باکتریایی انار بر روی

۴. نتیجه‌گیری

از آنجا که عصاره پوست انار دارای ترکیباتی همچون تانن‌ها و فنل‌ها می‌باشد، این ترکیبات می‌توانند در کنترل آلودگی‌های انگلی مؤثر واقع شوند. در واقع، ترکیبات فنلی موجود در عصاره پوست انار در کاهش عوارض کوکسیدیوز مؤثر بوده و در اثر واکنش ترکیبات فنلی با غشاء سیتوپلاسمی و تغییر نفوذپذیری نسبت به کاتیون‌ها، می‌توانند باعث مرگ آیمریاها گردند. لذا برآیند کلی اثر گذاری ترکیبات موجود در پوست انار، این فرآورده گیاهی را از سایر داروهای گیاهی مورد استفاده در کوکسیدیوز متمایز می‌نماید.

۵. منابع

- Amiry, H., Fakour, S.H. 2018. Biochemical and histopathological study on preventive effects of *Punica granatum* L. extract on fatty liver disease in the rats receiving high fat diet. *Scientific Journal of Kurdistan University of Medical Sciences*, 23: 45-55.
- Bushellm, A.C., Shirtey, M.W. 1993. The use of an attenuated Coccidiosis. vaccine in replacement layers *Zootechnica International*, 2: 58-62.
- Fahmy, Z. H., El-Shennawy, A.M., El-Komy, W., Ali, E., Hamid, S.S.A. 2009. Potential antiparasitic activity of *Pomegranate* extracts against *Schistosomules* and Matur worms of *Schistosoma Mansoni*: in vitro and in vivo study. *Australin Journal of Basic and Applied Sciensces*, 3:288-94.
- Jafari, Z., Niyati, M. 2017. In vitro effectiveness of *Punica Granatum* aqueous extract on viability of *Echinococcus Granulosus* protoscolex. *Journal of North Khorasan University of Medical Science*, 9:65-74.
- Modarresi, M.H., Fathi Nasri, J., Dayani, O., Rashidi, L. 2010. The effect of pomegranate seed pulp feeding on DMI, performance and blood metabolites of southern Khorasan crossbred goats. *Animal Science Researches*, 20:123-132.
- Rezvani, M.R., Rahimi, S.H., Dadpasand, M. 2016. Effect of adding pomegranate peel powder to fat-containing diets on performance of broilers, *Journal of Animal Production*, 18:335-346.

رضوانی و همکاران (۲۰۱۷) در زمینه اثر افزودن خوراکی عصاره پوست انار و آنتی‌اکسیدان تجاری بر عملکرد، گوارش پذیری مواد غذایی، فلور میکروبی و تیتراژ آنتی‌بادی جوجه‌های گوشتی به بررسی پرداختند. عصاره پوست انار موجب بهبود افزایش وزن روزانه و خوراک مصرفی در کل دوره شد ولی بر ضریب تبدیل خوراک اثری نداشت. عصاره پوست انار سبب بهبود گوارش پذیری مواد مغذی، فلور میکروبی مفید لاکتوباسیلوس و افزایش تیتراژ آنتی‌بادی در ۳۹ روزگی شد. آنتی‌اکسیدان تجاری بر افزایش وزن روزانه، خوراک مصرفی روزانه، ضریب تبدیل خوراک و تیتراژ آنتی‌بادی اثری نداشت و فلور میکروبی مفید دستگاه گوارش را کاهش داد. به طور کلی نتایج این پژوهش نشان داد که عصاره پوست انار در جیره‌های با چربی و بدون چربی می‌تواند با بهبود خوراک مصرفی روزانه، گوارش پذیری مواد غذایی، فلور میکروبی مفید و سیستم ایمنی، بدون اینکه تأثیر نامطلوبی بر ضریب تبدیل خوراک مصرفی داشته باشد، سبب افزایش وزن روزانه پرنده‌ها شود (Rezvani et al., 2016).

در گذشته مطالعاتی در خصوص کنترل کوکسیدیوز از طریق ترکیبات دیگری مانند بتائین انجام شده است. محققان تأثیر بتائین بر میزان دفع اووسیت در بیماری کوکسیدیوز و عملکرد جوجه‌های گوشتی را مورد بررسی قرار دادند. نتایج این مطالعه نشان داد که بتائین جیره غذایی موجب بهبود عملکرد (وزن بدن، افزایش خوراک مصرفی و ضریب تبدیل) در جوجه‌های آلوده به کوکسیدیوز می‌شود اما بر عملکرد جوجه‌های گوشتی سالم تأثیری ندارد. همچنین بتائین جیره بر روی میزان دفع اووسیت مدفوع بی‌تأثیر است (Rezvani and Rahimi, 2017).

مقایسه داده‌ها در گروه‌های تیمار شده با عصاره و داروی تولترازوریل نشان می‌دهد اگر چه عصاره پوست انار می‌تواند با کاهش دفع اووسیت و کاهش عوارض پاتولوژی در مخاط روده اثرات ضد کوکسیدیوزی داشته‌باشد اما در مقایسه با داروی تجاری تولترازوریل از کارایی کمتری برخوردار است. مقایسه دفع اووسیت در گروه‌های درمان شده نشان می‌دهد ۱۰ روز پس از درمان ۱۰ درصد جوجه‌ها در گروه دریافت کننده تولترازوریل منفی هستند در حالی که دفع اووسیت در گروه‌های دریافت کننده عصاره پوست انار پس از درمان دارای نسبت بیشتری می‌باشد.

- Rezvani, M.R., Rahimi, S. 2017. Effects of adding pomegranate peel extract and commercial antioxidant to diets on performance, nutrient digestibility, gastrointestinal micro flora and antibody titer of broilers. *Journal of Veterinary Research*, 72:147-156.
- Saffari, H., Safari, M., Aej, A. 2011. Comparing the antimicrobial properties of pomegranate seed and peel extract with common antibiotics used on *Helicobacter Pylori* isolated from biopsies of patients referring to Kashan Shahid-Beheshti hospital. *Journal of Kashan University of Medical Science*, 15: 426-432.
- Shams Ardekani, A., Hajimahmoodi, M., Veisi, D., Sadeghi, N., Jannat, B., Ranjbar, A. 2011. Comparative antioxidant activity and total flavonoid content of Persian Pomegranate, Iran. *Journal Pharm Research*, 10: 519-524.
- Zarezadeh, M.R., Emam-Djomeh, Z. 2008. Identification and quantification of Anthocyanins in pomegranate peel extract. *Journal of Food Science and Technology*, 49:31-40.
- Zeinab, H., Fahmy, A.M., Wafaa, E.K. 2009. Potential antiparasitic activity of pomegranate extracts against *Shistosomules* and mature worms of *Schistosoma Mansoni*. *Australian Journal of Basic and Applied Science*, 3: 4634-4643.
- Zibaei, M., Sajedi, B., Jafari, Z. 2014. Scolicidal effects of different concentrations hydroalcoholic extract of *Punica granatum* root on Hydatid Cyst Protoscolices. *Aristotle University Medical Journal*, 3: 205-210.