

# اثر لوزارتان بر فیبروز کلیه متعاقب انسداد کامل یکطرفه میزناهی در موش صحرایی

مهرداد نشاط قراملکی<sup>۱\*</sup>، میرهادی خیاط نوری<sup>۲</sup>، غفور موسوی<sup>۳</sup>

۱- گروه علوم درمانگاهی دانشکده دامپزشکی دانشگاه آزاد اسلامی واحد تبریز، تبریز-ایران.

۲- گروه علوم پایه، بخش فارماکولوژی دانشکده دامپزشکی دانشگاه آزاد اسلامی واحد تبریز، تبریز-ایران.

\*نویسنده مسئول: neshat.pvet@yahoo.com

## Effect of losartan on renal fibrosis after unilateral ureteral obstruction in rat

Neshat Gharamaleky, M.<sup>1\*</sup>, Khayat Nouri, M.H.<sup>2</sup>, Mousavi, Gh.<sup>3</sup>

<sup>1</sup>Department of Clinical Sciences Faculty of Veterinary Medicine, Islamic Azad University, Tabriz Branch, Tabriz-Iran. <sup>2</sup>Department of Basic Sciences Faculty of Veterinary Medicine, Islamic Azad University, Tabriz Branch, Tabriz-Iran. <sup>3</sup>Department of Clinical Sciences Faculty of Veterinary Medicine, Islamic Azad University, Tabriz Branch, Tabriz-Iran.

### Abstract

Losartan (LOS) is angiotensin receptor (AT1) antagonist and is used for treatment of congestive heart failure and hypertension. It is widely recognized that losartan has an organ protective nature and is very effective for organ damage progressing. Obstructive uropathy can be used to indicate any obstruction of urinary flow; which causes a developing of hydronephrosis, tubular atrophy, and associated renal impairment. The aim of this study was to evaluate the effect of losartan on renal fibrosis after unilateral ureteral obstruction in rat. In this experimental study, 50 Adult male Sprague-Dawley rats were subjected to unilateral ureteral obstruction (UUO) and randomly divided into five groups (ten rats in each groups) as follows: (1) control group; (2) UUO; (3) UUO/LOS; (4) Sham-operated; (5) Sham/LOS. Control animals received orally drug solvent by gavage for 15 days. Unilateral ureteral obstruction was performed in groups 2 and 3 and sham operations were performed in groups 4 and 5. In group 2, animals received drug solvent and in group 3, animals received losartan (60 mg/kg) for 15 days (start before the operation). Rats were sacrificed at day 14 for histopathological evaluation with hematoxylin & eosine, trichrome-masson and periodic acid-schiff technique. In this investigation, histopathologic evaluation approved that in UUO groups, renal interstitial fibrosis, tubular epithelial necrosis, hemorrhage, interstitial infiltration of mononuclear cells, tubular atrophy, glomerular tufts expanding, periglomerular sclerosis, subcapsular fibrosis, glomerulosclerosis, and peritubular capillaries edema were observed. But in losartan treated animals, this histopathologic lesions and fibrosis were decreased. There were no differences between control and sham groups. The results showed that ureteral obstruction increased renal fibrosis and caused sever deterioration in renal tissue but losartan administration improved renal fibrosis. It needs more investigation to approve organ protective action of losartan in human renal disorders. *Vet.J.of Islamic.Azad.Univ., Garmsar Branch. 4,4:187-195,2008.*

**Keywords:** Losartan, Unilateral Ureteral Obstruction, Histopathology, Renal Fibrosis, Rat.

## چکیده

لوزارتان داروی مهارکننده گیرنده آنتیوتانسین نوع I می باشد. از این دارو برای درمان فشار خون بالا و کنترل نارسایی احتقانی قلب استفاده می شود. از طرف دیگر نشان داده اند که لوزارتان دارای اثر حفاظتی در بعضی از بافتها متعاقب آسیب های مختلف است. هرگونه اختلال در جریان طبیعی ادرار تحت عنوان اوروپاتی انسدادی خوانده می شود. انسداد در نهایت می تواند به هیدرونفروز، آتروفی و حتی تخریب کامل عملکرد کلیه منجر شود. هدف از این مطالعه تعیین اثر لوزارتان بر فیبروز کلیه متعاقب انسداد کامل یکطرفه حالب در موش صحرایی می باشد. در این مطالعه تجربی، ۵۰ موش صحرایی نر نژاد SD به صورت تصادفی به پنج گروه ده تایی تقسیم شدند. در گروه اول یا کنترل (control) حیوانات به صورت خوراکی روزانه به مدت پانزده روز حلال دارو، در گروه دوم (UUO) حیوانات بعد از انسداد یکطرفه حالب حلال دارو را به مدت پانزده روز (شروع یک روز قبل از جراحی) و در گروه سوم (UUO/LOS) حیوانات بعد از انسداد یکطرفه حالب لوزارتان را با دوز ۶۰ mg/kg یکبار در روز به مدت پانزده روز (شروع یک روز قبل از جراحی) به صورت خوراکی دریافت کردند. در گروه چهارم (Sham) و پنجم (Sham/LOS) حیوانات همانند گروه های دوم و سوم جراحی شدند ولی مجرای حالب مسدود نشد. برای تشخیص تغییرات بافتی در روز چهارده بعد از جراحی، کلیه چپ بعد از تثبیت در فرمالین و انجام مراحل مختلف پارساژ بافتی به روش هماتوکسیلین-انوزین، تری کروم-ماسون و پاس رنگ آمیزی شد. نتایج مطالعات پاتولوژی یک نشان داد که در گروه UUO، اتساع فضای کپسول بومن، آتروفی شدید گلوبمرولی و توبولی، اسکلروز پیرامون کپسول بومن و اتساع فضای آن، تجمع سلول های تک هسته ای در بافت بینابینی کلیه، دژنراسیون منتشر و شدید سلول های توبولی، افزایش ضخامت لایه اپی تلیالی کپسول بومن، ادم پیرامون عروقی، فیبروز بافت بینابینی کلیه، خونریزی، تغییرات استحال در توبول های پروگزیمال، تورم آبکی سلول های توبول ها، فیبروز تحت کپسولی به همراه تورم آبکی و نکروز سلول های توبولی مشاهده می شود. تجویز لوزارتان حین انسداد حالب در گروه UUO/LOS توانست ضایعات و فیبروز ناشی از انسداد حالب را در بافت کلیه کاهش دهد. تفاوت بافتی بین گروه کنترل و Sham مشاهده نشد. نتایج مطالعه نشان داد که انسداد حالب باعث فیبروز کلیه و آسیب شدید بافت کلیه می شود. تجویز همزمان لوزارتان باعث کاهش آسیب های بافتی و فیبروز ناشی از انسداد حالب شد. البته نقش حفاظتی لوزارتان در بیماریهای کلیوی انسان همانند UUO نیاز به تحقیقات بیشتری دارد. مجله دانشکده دامپزشکی

دانشگاه آزاد اسلامی واحد گرمسار، ۱۳۸۷، دوره ۴، شماره ۴، ۱۹۵-۱۸۷.

واژه های کلیدی: لوزارتان، انسداد یکطرفه میزناهی، تغییرات بافتی، فیبروز کلیه، موش صحرایی.



## مقدمه

هر گونه اختلال در جریان طبیعی ادرار و پی آمدهای ناشی از آن تحت عنوان اوروپاتی انسدادی خوانده می شود. انسداد و توقف ادرار در مسیر مجاری ادراری اهمیت زیادی در آسیب و عملکرد کلیه از دیدگاه اورولوژی دارد. هر نوع انسدادی در نهایت می تواند به هیدرونفروز، آتروفی و حتی تخریب کامل عملکرد کلیه منجر شود. علاوه بر این انسداد می تواند باعث عفونت شده و آسیب ناشی از انسداد را دو چندان نماید. بیماریهای متعددی باعث انسداد جریان ادرار می شود که پیش آگهی آنها متغییر بوده و بسته به محل و شدت انسداد، واکنش بدن در مقابل این پدیده بیماریهای مختلفی را بوجود می آورد. بنابراین اوروپاتی انسدادی باید به عنوان یک بیماری قلمداد شود تا در تدابیر درمانی آن با مشکلات کمتری مواجه شویم. هر چه محل انسداد بالاتر باشد، کلیه بیشتر تحت تاثیر قرار می گیرد. اثرات انسداد بر عملکرد کلیه در درمان و پیشگویی آن حائز اهمیت است. مکانیسم دقیق تغییرات عملکرد کلیه دقیقاً مشخص نشده و مورد توجه محققین مختلف می باشد (۱۰، ۱۱).

داروهای مهارکننده گیرنده های آنژیوتانسین نوع I (ATI) همچون لوزارتان، والسارتان و تلمیسارتان در قیاس با مهارکننده های ACE تمایل بیشتری برای مهار گیرنده های آنژیوتانسین دارند. از این داروها برای درمان فشار خون بالا و کنترل نارسایی احتقانی قلب استفاده می شود (۳، ۷، ۱۶). مطالعات مختلف نشان داده اند که مهار کننده های گیرنده های آنژیوتانسین همچون لوزارتان دارای اثرات حفاظتی در بعضی از بافتها متعاقب آسیب های مختلف می باشند. به طوری که مشخص شده است مهار کننده های گیرنده های آنژیوتانسین می توانند در پیشگیری از ضایعات بعد از سکته های قلبی و مغزی سودمند باشند. همچنین لوزارتان می تواند اثرات ضد تجمع پلاکتی، ضد دیابتی، ضد پلاکهای دیواره عروقی، کاهش دهنده اسید اوریک خون و عمل ضد فیبریلاسیون دهلیزی را از خود نشان دهد (۳). همچنین در بیماران مبتلا به بیماریهای مزمن کلیه و فشار خون، با تجویز لوزارتان از شدت آسیب کلیوی کاسته شده است (۶). همچنین متعاقب نارسایی مزمن کلیوی تجربی و فشار خون بالا در موش صحرایی، لوزارتان توانست پروتئینوری و گلومرولواسکلروزیس را مهار کند (۱۲). در مطالعه دیگری، در مدل برداشت یکطرفه کلیه لوزارتان گلومرولواسکلروزیس،

پروتئینوری، آلبومینوری و هیپرکلسترولمی را کاهش داد (۷). در تحقیق دیگری نشان دادند که لوزارتان قادر است آسیبهای ناشی از ایسکمی و استرس اکسیداتیو را کاهش داده و از پرولیفراسیون سلولهای توبولی و نفوذ ماکروفاژها به پارانشیم کلیه جلوگیری کند و سطح کراتینی نین و اوره خون را کاهش دهد (۵، ۱۹). در سمیت کلیوی ناشی از یک نوع گیاه سمی چینی (herb Mu-Tang Chinese) در موش صحرایی لوزارتان باعث کاهش فیروز بافت بینابینی شد (۲۶). در یک مطالعه دیگر بر روی موشهای صحرایی مبتلا به نفروپاتی دیابتی تجربی مشخص شد که لوزارتان رسوب کلاژن و پروتئینوری را کاهش داد (۲۳). با توجه به اینکه هیچگونه تحقیقی در داخل و خارج از کشور مبنی بر اثر لوزارتان بر آسیب و فیروز کلیه ناشی از انسداد حالب تجربی وجود ندارد، هدف از این مطالعه تعیین اثر لوزارتان بر فیروز کلیه متعاقب انسداد کامل یکطرفه حالب در موش صحرایی می باشد.

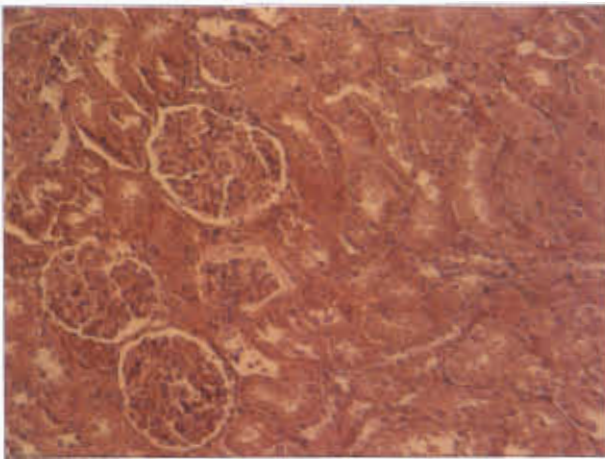
## مواد و روش کار

**حیوانات:** این مطالعه تجربی بر روی ۵۰ سر موش صحرایی نژاد SD (Sprague-Dawley) با وزن  $300 \pm 10$  گرم انجام گرفت. موشها از مرکز پرورش و نگهداری حیوانات آزمایشگاهی دانشگاه تبریز تهیه گردیدند و در شرایط یکسان در قفس های مخصوص نگهداری موش صحرایی با دوازده ساعت روشنایی و دوازده ساعت تاریکی در درجه حرارت  $22 \pm 2$  درجه سانتیگراد نگهداری گردیدند. تغذیه حیوانات توسط پلیت های مخصوص حیوانات آزمایشگاهی صورت گرفت. غذا و آب به صورت آزادانه در دسترس بود.

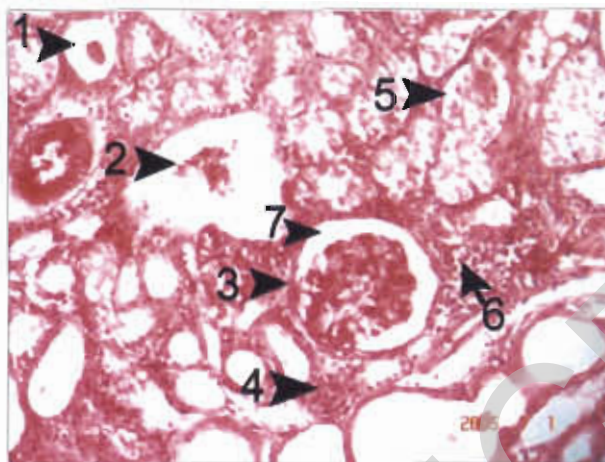
**داروها:** در این مطالعه از داروهای لوزارتان، کتامین هیدروکلراید، زایلازین و اتر استفاده گردید. برای حل کردن لوزارتان از نسبت یک به دو اتانول و سرم فیزیولوژی استفاده شد. لوزارتان از شرکت سیگما و اتانول و اتر از شرکت مرک و کتامین هیدروکلراید و زایلازین از شرکت آلفاسان هلند تهیه گردیدند.

**روش آزمایش:** در این مطالعه تجربی حیوانات به صورت تصادفی به پنج گروه ده تایی در قفسهای جداگانه تقسیم شدند. در گروه اول یا کنترل (control) حیوانات به صورت خوراکی روزانه به مدت پانزده روز (شروع یک روز قبل از جراحی) حلال دارو را با حجم  $10 \text{ ml/kg}$  از طریق گاواژ دریافت کردند. در گروه دوم (UO) حیوانات بعد از انسداد یکطرفه حالب دارو را به مدت پانزده روز (شروع یک روز قبل از جراحی) روزانه با حجم  $10 \text{ ml/kg}$  دریافت

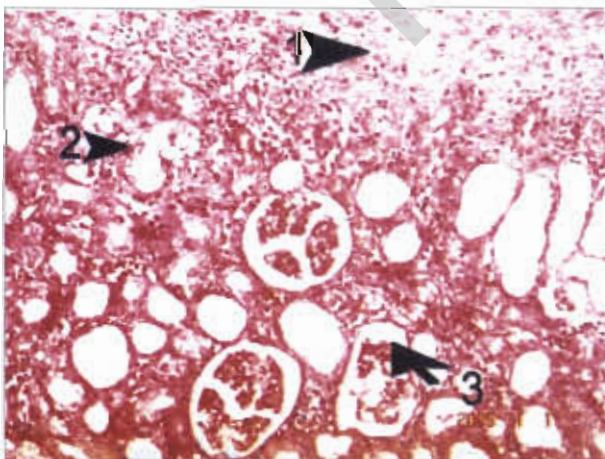




تصویر ۱: به نرمال بودن کیسول بوم، گلوبولها، سلولهای توبولی، بافت بینابینی و عروق حونی در گروه کنترل توجه شود (رنگ آمیزی هماتوکسیلین - انوزین، بزرگنمایی  $\times 10$ ).



تصویر ۲: نمای ریزبینی از اتساع فضای کیسول بوم و آتروفی شدید گلوبولولی (فلش ۲ و ۷)، اسکالروز پیرامون کیسول بوم (فلش ۳)، تجمع سلول های تک هسته ای در بافت بینابینی کلیه (فلش ۴)، دژنراسیون منتشر و شدید سلول های توبولی در گروه UUO. به افزایش ضخامت لایه آبی تلیالی کیسول بوم و ادم پیرامون عروقی (فلش ۵) توجه شود (رنگ آمیزی هماتوکسیلین - انوزین، بزرگنمایی  $\times 10$ ).



تصویر ۳: نمای ریزبینی از اتساع فضای کیسول بوم و آتروفی شدید گلوبولولار و توبولار (فلش ۲ و ۳)، تجمع سلول های تک هسته ای و فیروز بافت بینابینی کلیه در بافت کلیه گروه UUO (فلش ۱) توجه شود (رنگ آمیزی هماتوکسیلین - انوزین، بزرگنمایی  $\times 10$ ).

کردند. در گروه سوم (UUO/LOS) حیوانات بعد از انسداد یکطرفه حالب لوزارتان را با دوز  $60\text{mg/kg}$  یکبار در روز به مدت پانزده روز (شروع یک روز قبل از جراحی) به صورت خوراکی دریافت کردند. در گروه چهارم (Sham) و پنجم (Sham/LOS) حیوانات همانند گروه های دوم و سوم جراحی شدند ولی مجرای حالب مسدود نشد. برای حذف اثر حجم تجویز دارو، لوزارتان در حجم  $10\text{ml/kg}$  تنظیم و به صورت خوراکی تجویز شد.

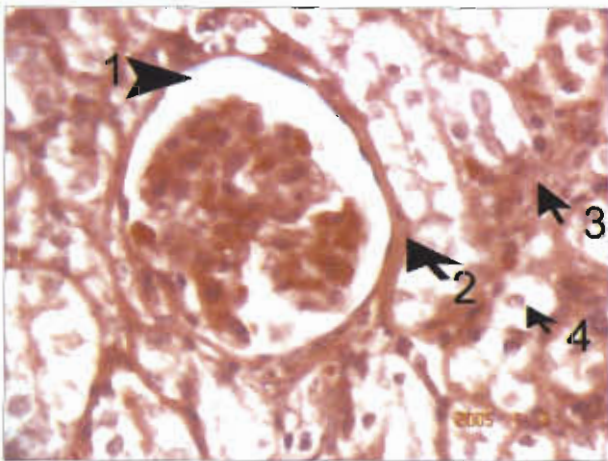
**روش جراحی:** برای ایجاد بیهوشی از ترکیب کتامین هیدروکلراید ( $60\text{mg/kg}$ ) و زایلازین هیدروکلراید ( $2\text{mg/kg}$ ) به صورت داخل صفاقی استفاده گردید. سپس برشی به طول سه سانتی متر بر روی پوست ناحیه خط وسط شکم و سپس بر روی خط سفید شکمی ایجاد شد. بعد از مشاهده و آزاد کردن کلیه از اتصالات زیرین، سرخرگ و سیاهرگ کلیوی، حالب با استفاده از نخ بخیه سیلک دو و صفر (۰-۲) ساخت کارخانه سوپا دو و لیگاتور در قسمت یک سوم ابتدائی حالب زده شد و حالب به طور کامل بسته شد. بعد از برگرداندن کلیه و احشا به موقعیت طبیعی خود خط سفید شکمی با استفاده از نخ بخیه قابل جذب سنتتیک پلی گلاکتین ۹۱۰ (۰-۲) ساخت کارخانه سوپا دو به صورت ساده سرتاسری بسته شد. پوست ناحیه با استفاده از نخ بخیه دو و صفر سیلک به صورت تکی ساده بخیه شد. در گروه Sham شکم حیوان باز شده و جراحی صورت گرفت ولی حالب فقط دستکاری شده و بسته نشد (۲۰، ۱۳، ۸).

**روش نمونه برداری و تکنیکهای تشخیصی:** در روز چهارده بعد از جراحی حیوانات با داروی دی اتیل اتر بیهوش شده و کلیه چپ بعد از جداسازی خارج و در محلول فرمالین نمکی ده درصد ثابت گردید. بعد از تثبیت نمونه ها و انجام مراحل مختلف پاساژ بافتی، برای تشخیص تغییرات بافتی و فیروز از رنگ آمیزی هماتوکسیلین - انوزین (H&E)، تری کروم - ماسون (trichrome) و پاس (periodic acid-schiff) (شرکت مرک آلمان) استفاده شد.

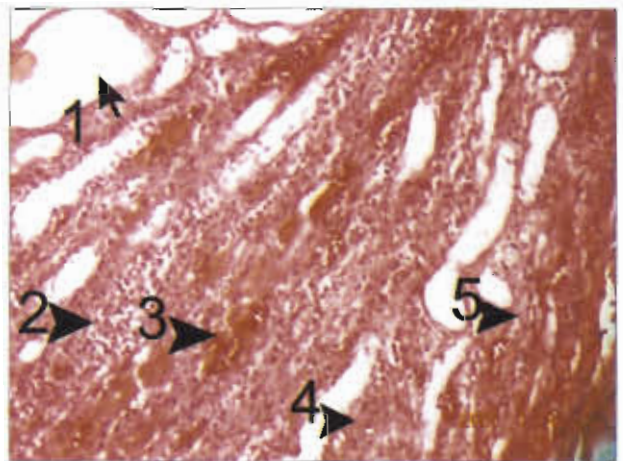
### نتایج

در گروه کنترل و Sham هیچگونه تغییری در بافت کلیه مشاهده نشد و بافت کلیه از نظر کیسول بوم، گلوبولها، سلولهای توبولی، بافت بینابینی و عروق حونی نرمال بود (تصویر ۱). به دلیل مشابه بودن تصاویر بافتی گروه کنترل و Sham از ارائه تصاویر مربوط به گروه Sham خودداری شده است.

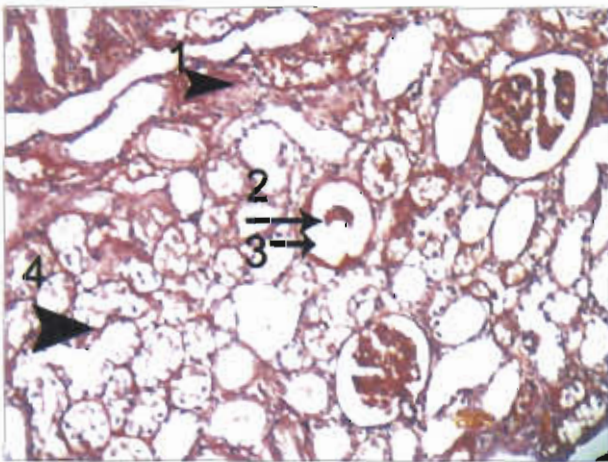




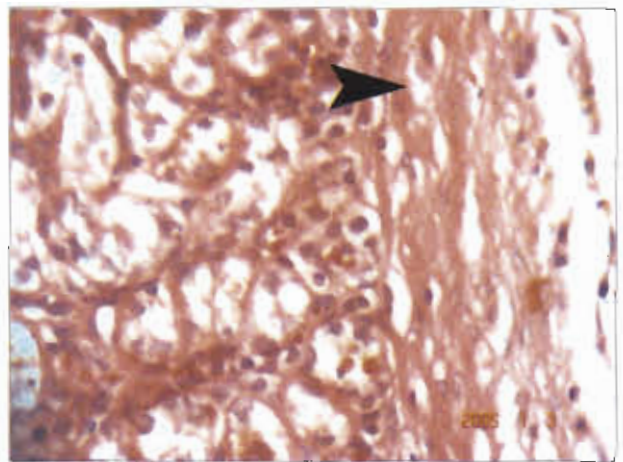
تصویر ۵: نمای ریزینی از اسکلتورز پیرامون کیسول بومن (فلش ۲) و اتساع فضای آن (فلش ۱). به فیبروز بافت بینابینی (فلش ۳) به همراه تورم آبکی سلول های توپول ها (فلش ۴) در گروه UUO توجه شود (رنگ آمیزی هماتوکسیلین - انورس، بزرگمایی ۴۰×).



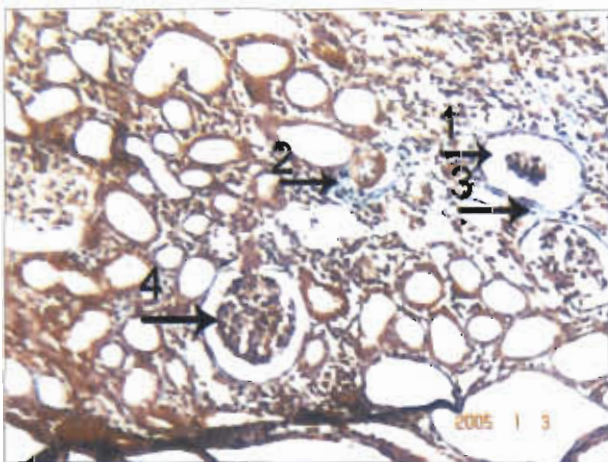
تصویر ۴: نمای ریزینی از خونریزی (فلش ۳)، فیبروز بافت بینابینی (فلش ۴ و ۵) و هجوم سلول های تک هسته ای (فلش ۲) به همراه آتروفی این تلیوم لوله های ادراری (فلش ۱) در بافت کلیه گروه UUO توجه شود (رنگ آمیزی هماتوکسیلین - انورس، بزرگمایی ۱۰×).



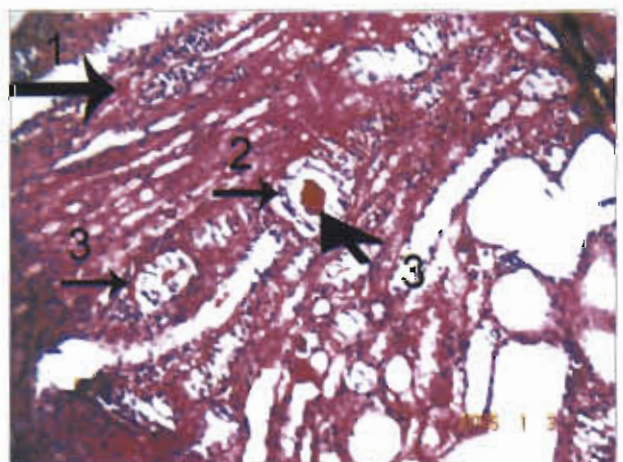
تصویر ۷: نمای ریزینی از اسکلتورز پیرامون کیسول بومن و آتروفی شدید کلافه گلوامرولی (فلش ۲) به همراه تغییرات استحالته ای و فیبروز بافت بینابینی (فلش ۱ و ۴) در گروه UUO توجه شود (رنگ آمیزی باس، بزرگمایی ۱۰×).



تصویر ۶: نمای ریزینی از فیروز تحت کیسولی (فلش) به همراه تورم آنکی و سکروز سلول های توپولی در گروه UUO توجه شود (رنگ آمیزی هماتوکسیلین - انورس، بزرگمایی ۴۰×).

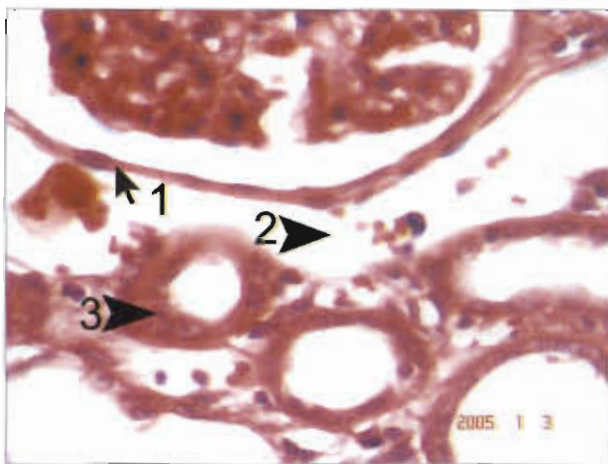


تصویر ۹: نمای ریزینی از اسکلتورز پیرامون کیسول بومن و اتساع فضای آن (فلش ۱ و ۳ و ۴) به همراه هجوم بافت فیروز در فضای بینابینی کلیه (فلش ۲) در گروه UUO توجه شود (رنگ آمیزی تری کروم - ماسون، بزرگمایی ۱۰×).

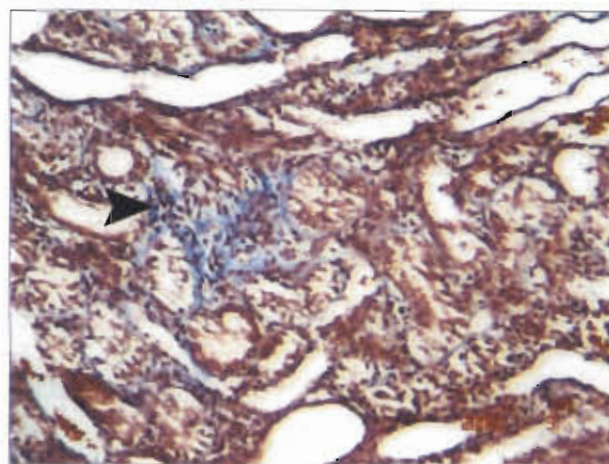


تصویر ۸: نمای ریزینی از هجوم منتشر بافت فیروز (فلش ۱) به همراه تغییرات آتروفیک توپولی و حضور کست های هیالین (فلش ۲ و ۳) در گروه UUO توجه شود (رنگ آمیزی باس، بزرگمایی ۱۰×).

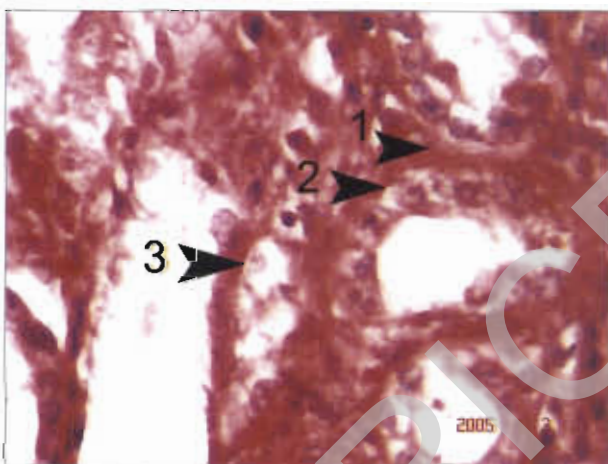




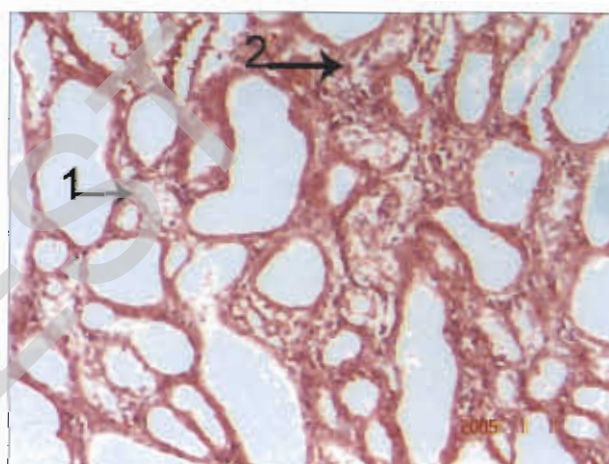
تصویر ۱۳: نمای ریزیبسی ار ادم پیرامون کیسول بومن (فلش ۲) و هجوم ملایم سلول های تک هسته ای در بافت بینابینی کلیه (فلش ۳). به ساختار نرمال (فلش ۱) کیسول بومن و سلول های توپولی در گروه تیمار شده با داروی لوزارتان توجه شود. در این گروه تا حدودی پارانشیم کلیه از الگوی بافت نرمال کلیه برخوردار می باشد (رنگ آمیزی هماتوکسیلین - انوزین، بزرگنمایی ×۴۰).



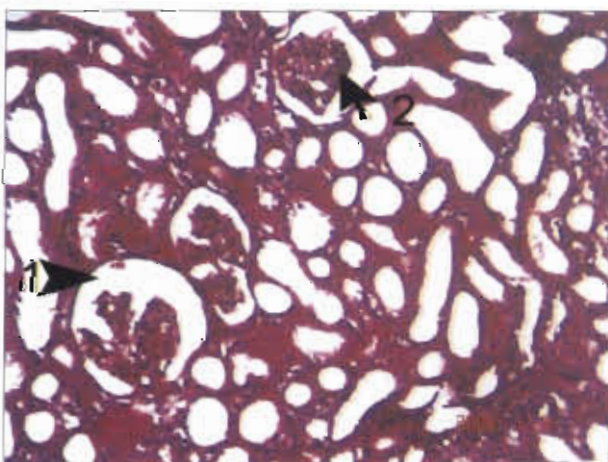
تصویر ۱۰: نمای ریزیبسی هجوم بافت فیروز در فضای بینابینی کلیه (فلش ۲) در گروه UUO توجه شود (رنگ آمیزی تری کروم - ماسون، بزرگنمایی ×۱۰).



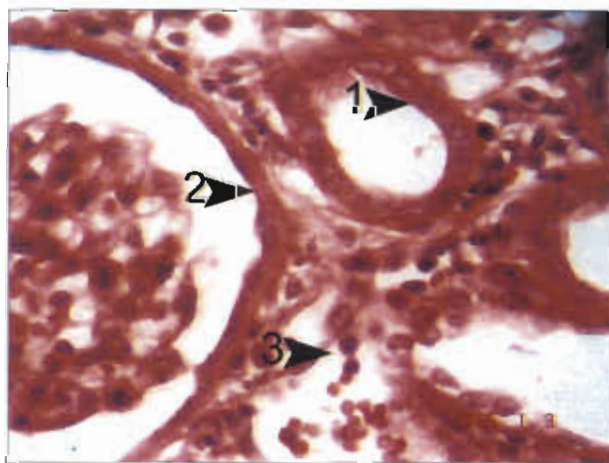
تصویر ۱۴: نمای ریزیبسی از تغییرات ملایم دژنراتیو سلول های توپولی کلیه (فلش ۲ و ۳) گروه درمان شده با داروی لوزارتان. به نفوذ ملایم بافت فیروز در پیرامون توپول های کلیوی (فلش ۱) توجه شود (رنگ آمیزی هماتوکسیلین - انوزین، بزرگنمایی ×۴۰).



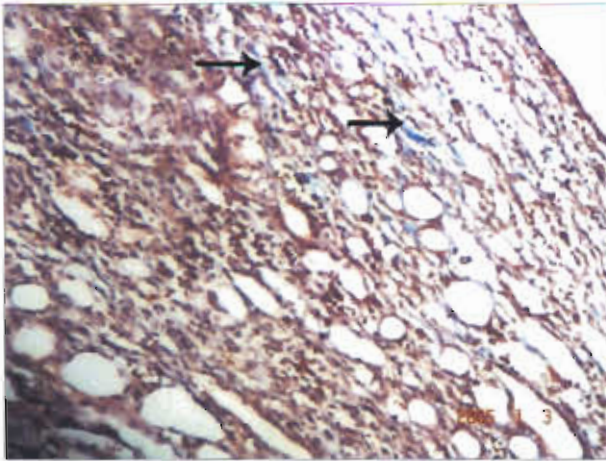
تصویر ۱۱: نمای ریزیبسی از هجوم ملایم بافت فیروز در بافت بینابینی کلیه (فلش ۲). به تورم آنکی در بعضی از سلول های توپولی (فلش ۱) در گروه تیمار شده با داروی لوزارتان توجه شود. در این گروه تا حدودی پارانشیم کلیه از الگوی بافت نرمال کلیه برخوردار می باشد (رنگ آمیزی هماتوکسیلین - انوزین، بزرگنمایی ×۱۰).



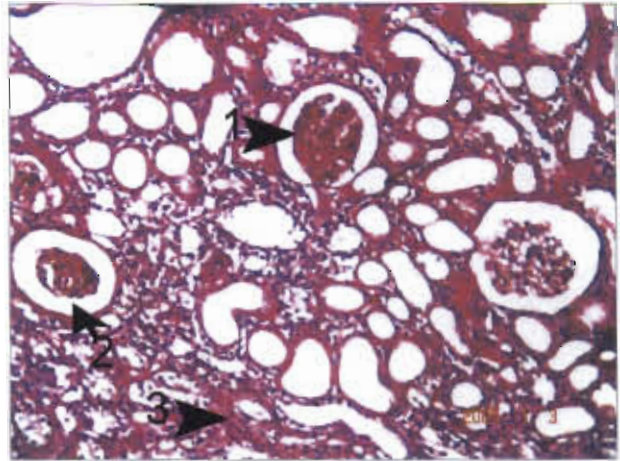
تصویر ۱۵: نمای ریزیبسی از اسکروز کلاسه گلومرولی در تعداد معدودی از گلومرول ها (فلش ۲). به اتساع فضای کیسول بومن (فلش ۱) در گروه تیمار شده با داروی لوزارتان توجه شود (رنگ آمیزی پامس، بزرگنمایی ×۱۰).



تصویر ۱۲: نمای ریزیبسی از اسکروز ملایم غشای کیسول بومن (فلش ۲) و هجوم سلول های تک هسته ای در بافت بینابینی کلیه (فلش ۳). به ساختار نرمال (فلش ۱) سلول های توپولی در گروه تیمار شده با داروی لوزارتان توجه شود. در این گروه تا حدودی پارانشیم کلیه از الگوی بافت نرمال کلیه برخوردار می باشد (رنگ آمیزی هماتوکسیلین - انوزین، بزرگنمایی ×۴۰).



تصویر ۱۷: به نمای ریزبینی از نفوذ ملایم بافت فیروز و هجوم سلول های تک هسته ای در بافت بینابینی کلیه در گروه تیمار شده با داروی لوزارتان توجه شود (رنگ آمیزی تری کروم-ماسون، بزرگنمایی ۱۰×).

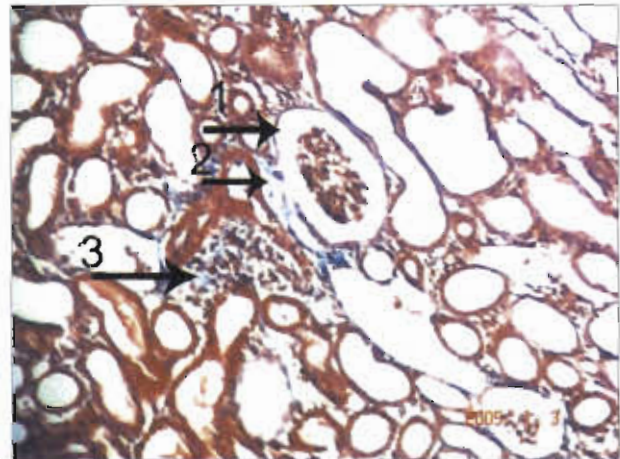


تصویر ۱۶: نمای ریزبینی از اتساع فضای کپسول بومن (فلش ۲) و اسکلروز کلافه گلومرولی (فلش ۱). به هجوم سلول های تک هسته ای در بافت بینابینی کلیه (فلش ۳) در گروه تیمار شده با داروی لوزارتان توجه شود (رنگ آمیزی پاس، بزرگنمایی ۱۰×).

غشای کپسول و نفوذ ملایم بافت فیروز در پیرامون توبول های کلیوی مشاهده شد و توبول های پروگزیمال و دیستال عمدتاً از حالت نرمال هیستولوژیکی برخوردار بودند (تصویر ۱۱ تا ۱۸).

### بحث و نتیجه گیری

علائم بالینی و پاسخهای فیزیوپاتولوژیک انسداد جریان ادرار تحت تاثیر فاکتورهای مختلفی هستند. از این فاکتورها می توان محل انسداد، شدت و دوره انسداد، حضور یا فقدان عفونت دستگاه ادراری و دو طرفه یا یک طرفه بودن انسداد قسمت فوقانی دستگاه ادراری را نام برد. آنوری، ازوتمی و اورمی همراه با انسداد کامل میزراه مشاهده شده اند. بعد از ۴۸ ساعت متعاقب انسداد میزراه معمولاً چند علامت غیر طبیعی در بیوشیمی خون مشاهده می شود ولی ۴۸ تا ۷۲ ساعت بعد، معمولاً علائم بالینی و تغییرات شیمیائی سریعاً پیشرفت می نمایند. در اثر انسداد کامل میزراه تغییرات مورفولوژیک و عملکردی توأم به وجود می آیند. انسداد یکطرفه و تدریجی غالب با احتباس ادرار و تخریب پارانشیم کلیه همراه است و منجر به بزرگی کلیه می شود (۱۰، ۱۱، ۱۴، ۱۷). در این تحقیق متعاقب انسداد، تغییرات شدید بافتی در کلیه همچون اتساع فضای کپسول بومن، آتروفی شدید گلومرولی و توبولی، اسکلروز پیرامون کپسول بومن و اتساع فضای آن، تجمع سلول های تک هسته ای در بافت بینابینی کلیه، دژنراسیون منتشر و شدید سلول های توبولی، افزایش ضخامت لایه اپی تلیالی کپسول بومن، ادم پیرامون عروقی، فیروز بافت بینابینی کلیه، خونریزی، تغییرات استحاله در توبول های پروگزیمال، تورم آبکی سلول های توبول ها، فیروز تحت کپسولی به همراه تورم آبکی سلول های توبول های توبولی مشاهده گردید (تصویر ۲ تا ۱۰).



تصویر ۱۸: به نمای ریزبینی از اتساع و اسکلروز ملایم پیرامون کپسول بومن (فلش ۱ و ۲) و هجوم کانونی سلول های تک هسته ای در بافت بینابینی کلیه (فلش ۳) در گروه تیمار شده با داروی لوزارتان توجه شود (رنگ آمیزی تری کروم-ماسون، بزرگنمایی ۱۰×).

در گروه UUO متعاقب انسداد حالب اتساع فضای کپسول بومن، آتروفی شدید گلومرولی و توبولی، اسکلروز پیرامون کپسول بومن و اتساع فضای آن، تجمع سلول های تک هسته ای در بافت بینابینی کلیه، دژنراسیون منتشر و شدید سلول های توبولی، افزایش ضخامت لایه اپی تلیالی کپسول بومن، ادم پیرامون عروقی، فیروز بافت بینابینی کلیه، خونریزی، تورم آبکی سلول های توبول ها، فیروز تحت کپسولی به همراه تورم آبکی و نکروز سلول های توبولی مشاهده گردید (تصویر ۲ تا ۱۰).

تجویز لوزارتان حین انسداد حالب در گروه UUO/LOS توانست ضایعات ناشی از انسداد حالب را در بافت کلیه کاهش دهد. به طوری که تنها در بعضی از مناطق تغییرات استحاله بسیار ملایم و آتروفیک کلافه گلومرولی، ادم و هجوم ملایم سلول های تک هسته ای، اتساع ملایم فضای کپسول بومن بدون اسکلروز



کلیه جلوگیری کند و سطح کراتی نین و اوهره خون را کاهش دهد (۱۹۰۵). در سمیت کلیوی ناشی از یک نوع گیاه سمی چینی (Chinese herb Mu-Tang) در موش صحرایی Zhu و همکاران (۲۰۰۵) نشان دادند که لوزارتان باعث کاهش فیروز بافت بینابینی و سمیت کلیوی ناشی از این گیاه شد (۲۶). در یک مطالعه دیگر، Yang و همکاران (۲۰۰۳) بر روی موشهای صحرایی مبتلا به نفروپاتی دیابتی تجربی نشان دادند که لوزارتان از رسوب کلاژن در پاراننشیم کلیه و پروتئینوری جلوگیری کرد (۲۳). این نتایج حفاظتی با یافته‌های این مطالعه همخوانی دارد. مکانیسم‌های مختلفی را برای اثر حفاظتی لوزارتان در بافتهای مختلف مطرح کرده اند. انسداد یکطرفه حالب می‌تواند به سرعت و با شدت زیادی باعث ارتشاح سلولهای التهابی به بافت بینابینی کلیه گردد. به نظر می‌رسد که استرس اکسیداتیون نقش کلیدی در آغاز و ادامه التهاب بعد از انسداد دارد که نتیجه آن آسیب توبولهای کلیوی و فیروز بافت بینابینی می‌باشد (۲۵، ۱۵). از طرف دیگر مطالعات نشان داده‌اند که لوزارتان دارای اثرات آنتی‌اکسیدانی در بافت کلیه متعاقب آسیب ناشی از مواد شیمیایی و جراحی می‌باشد (۲۴، ۲۱، ۹، ۱). با توجه به نقش آنتی‌اکسیدانی لوزارتان چنین می‌توان پیشنهاد کرد که احتمالاً این دارو با مکانیسم مشابه باعث کاهش آسیب کلیوی متعاقب انسداد حالب می‌شود. مطالعات گذشته نشان داده‌اند که فیروز توبولی بینابینی ناشی از انسداد حالب را می‌توان با مهار گیرنده‌های ATI و مهار عملکرد آنزیم مبدل آنژیوتانسین تقلیل داد (۱۸، ۱۶، ۱۰، ۸، ۴). با این حال مکانیسمهای کنترل فیروز کلیه در اثر مسدود کردن مسیر رنین آنژیوتانسین به خوبی شناسائی نشده‌اند. به نظر می‌رسد که مهار کننده‌های گیرنده‌های آنژیوتانسین باعث مهار تولید کلاژنهای تیپ I و IV بافت بینابینی کلیه شده‌اند و از تحت واحدهای NADPH اکسیداز همانند P22phox، P47phox و P67phox که عامل استرسهای اکسیداتیو در بافت کلیه هستند می‌کاهند. علاوه بر این از تولید محصولات حاصل از پراکسیداسیون چربی توبولهای کلیه هم جلوگیری می‌کنند (۱۶). به نظر می‌رسد که لوزارتان هم می‌تواند با کاهش تولید رادیکالهای آزاد اکسیژن و مهار مسیر اکسیداتیو مربوط به NADPH باعث اثرات حفاظتی روی کلیه شود. حتی در یک مطالعه نشان داده‌اند که تلمیسارتان (بالوزارتان در یک خانواده قرار دارد) با مهار تولید رادیکالهای آزاد اکسیژن می‌تواند باعث بهبود عملکرد کلیه شود (۲۲، ۱۶). به نظر می‌رسد که تفاوت‌های ساختاری و فارماکولوژیکی مهار کننده‌های

آبکی و نکرور سلول‌های توبولی مشاهده گردید. مطالعات گذشته نشان داده است که انسداد یکطرفه حالب در موش صحرایی می‌تواند منجر به فیروز توبولی بینابینی، گلوومرولواسکلروزیس، نفوذ سلولهای التهابی و التهاب بافت بینابینی گردد. Klahr و همکاران (۱۹۹۱ و ۱۹۹۴) نشان داد که متعاقب انسداد حالب فیروز توبولی بینابینی، اتساع فضای کپسول بومن، آتروفی شدید گلوومرولی و توبولی و تجمع سلول‌های تک هسته‌ای روی می‌دهد (۱۰، ۱۱). Kaneto و همکاران (۱۹۹۴) و Gonzalez و همکاران (۱۹۸۸) نشان دادند که بعد از انسداد حالب فیروز و التهاب بافت بینابینی کلیه روی می‌دهد (۴، ۸). Moriyama و همکاران (۲۰۰۰) و Lange-Sperandio و همکاران (۲۰۰۵) نشان دادند که انسداد حالب باعث نفوذ سلولهای التهابی و فیروز بافت بینابینی کلیه می‌شود (۱۵، ۱۳). این نتایج با یافته‌های پاتولوژیک این مطالعه همخوانی دارد.

نتایج این مطالعه نشان داد که لوزارتان باعث کاهش فیروز و کاهش آسیب بافتی کلیه متعاقب انسداد حالب شد. مطالعات مختلف نشان داده‌اند که لوزارتان دارای اثرات حفاظتی در بعضی از بافت‌ها می‌باشد. به طوری که Chrysant و همکاران (۲۰۰۶) نشان دادند که مهار کننده‌های گیرنده‌های آنژیوتانسین دارای اثرات محافظتی بعد از سکته‌های قلبی و مغزی می‌باشند و از ضایعات بعدی سکتی پیش‌گیری می‌کنند. همچنین آنها پیشنهاد کردند که لوزارتان می‌تواند اثرات ضد تجمع پلاکتی، ضد دیابتی، ضد پلاکهای دیواره عروقی، کاهش دهنده اسید اوریک خون و عمل ضد فیبریلاسیون دهلیزی را از خود نشان دهد (۳). Iino و همکاران (۲۰۰۴) در بیماران مبتلا به نارسایی‌های مزمن کلیوی و فشار خون، لوزارتان دارای اثرات حفاظتی بر روی کلیه می‌باشد (۶). Kohzuki و همکاران (۲۰۰۱) نشان دادند که متعاقب ایجاد نارسایی مزمن کلیوی تجربی و فشار خون بالا در موش صحرایی، لوزارتان توانست پروتئینوری و گلوومرولواسکلروزیس را بطور معنی دار مهار کند (۱۲). در مطالعه دیگری، Ji و همکاران (۲۰۰۵) نشان دادند که مهار کننده‌های سیستم رنین آنژیوتانسین همانند لوزارتان قادر است گلوومرولواسکلروزیس، پروتئینوری، آلبومینوری و هیپرکلسترولمی ناشی از برداشت یکطرفه کلیه را کاهش داد (۷). در تحقیق دیگری، Tokuyama و همکاران (۲۰۰۷) و Heller و همکاران (۱۹۹۶) نشان دادند که لوزارتان قادر است آسیبهای ناشی از ایسکمی و استرس اکسیداتیو را کاهش داده‌اند و از پرولیفراسیون سلولهای توبولی و نفوذ ماکروفاژها به پاراننشیم



## References

- 1- Bayorh, M.A., Ganafa, A.A., Socci, R.R., Eatman, D., Silvestrov, N., Abukhalaf, I.K. (2003) Effect of losartan on oxidative stress-induced hypertension in Sprague-Dawley rats. *Am J Hypertens*, **16**(5Pt1):387-392.
- 2- Benson, S.C., Pershadsingh, H.A., Ho, C.I. (2004) Identification of telmisartan as a unique angiotensin II receptor antagonist with selective PPAR $\gamma$  modulating activity. *Hypertension*, **43**:993-1002.
- 3- Chrysant, S.G., Chrysant, G.S. (2006) The pleiotropic effects of angiotensin receptor blockers. *J Clin Hypertens (Greenwich)*, **8**(4):261-268.
- 4- Gonzalez, A.G., Vadillo, O.F., Perez, T.R. (1988) Experimental diffuse interstitial renal fibrosis. A biochemical approach. *Lab Invest*, **59**:245-252.
- 5- Heller, J., Kramer, H.J., Cervenka, L., Hellerová, S. (1996) Losartan protects the rat kidney from ischemic injury. *Kidney Int Suppl*, **55**:S113-114.
- 6- Iino, Y., Hayashi, M., Kawamura, T., Shiigai, T., Tomino, Y., Yamada, K., Kitajima, T., Ideura, T., Koyama, A., Sugisaki, T., Suzuki, H., Umemura, S., Kawaguchii, Y., Uchida, S., Kuwahara, M., Yamazaki, T. (2004) Japanese Losartan Therapy Intended for the Global Renal Protection in Hypertensive Patients (JLIGHT) Study Investigators. Renoprotective effect of losartan in comparison to amlodipine in patients with chronic kidney disease and hypertension--a report of the Japanese Losartan Therapy Intended for the Global Renal Protection in Hypertensive Patients (JLIGHT) study. *Hypertens Res*, **27**(1):21-30.
- 7- Ji, Z., Huang, C., Liang, C., Chen, B., Chen, S., Sun, W. (2005) Protective effects of blocking renin-angiotensin system on the progression of renal injury in glomerulosclerosis. *Cell Mol Immunol*, **2**(2):150-154.
- 8- Kaneto, H., Morrissey, J., McCracken, R., Reyes, A., Klahr, S. (1994) Enalapril reduces collagen type IV synthesis and expansion of the interstitium in the obstructed rat kidney. *Kidney Int*, **45**:1637-1647.
- 9- Kedziora-Kornatowska, K. (1999) Effect of angiotensin convertase inhibitors and AT1 angiotensin receptor antagonists on the development of oxidative stress in the kidney of diabetic rats. *Clin Chim Acta*, **287**(1-2):19-27.
- 10- Klahr, S. (1991) New insights into the consequences and mechanisms of renal impairment in obstructive nephropathy. *Am J Kidney Dis*, **18**:689-699.
- 11- Klahr, S., Pukerson, M. L. (1994) The pathophysiology of obstructive nephropathy, The role of vasoactive compounds in the hemodynamic and structural abnormalities of the obstructed kidney. *Am J Kidney Dis*, **23**:219-223.
- 12- Kohzuki, M., Kamimoto, M., Wu, X.M., Xu, H.L., Kawamura, T., Mori, N., Nagasaka, M., Kurosawa, H., Minami, N., Kanazawa, M., Saito, T., Yoshida, K. (2001) Renal protective effects of chronic exercise and antihypertensive therapy in hypertensive rats with chronic renal failure. *J Hypertens*, **19**(10):1877-1882.
- 13- Lange-Sperandio, B., Forbes, M.S., Thornhill, B., Okusa, M.D., Linden, J., Chevalier, R.L. (2005) A (2A) adenosine receptor agonist and PDE (4) inhibition delays inflammation but fails to reduce injury in experimental obstructive nephropathy. *Nephron Experimental Nephrology*, **100**(3):e113-e123.
- 14- Massy, Z.A., Guijarro, C. (2001) Statins: effects beyond cholesterol lowering. *Nephrology Dialysis Transplantation*, **16**(9):1738-1741.
- 15- Moriyama, T., Kawada, N., Nagatoya, K., Horio, M., Imai, E., Hori, M. (2000) Oxidative stress in tubulointerstitial injury: therapeutic potential of antioxidants towards interstitial fibrosis. *Nephrol*





- Dial Transplant, **6**:47-49.
- 16- Nakao, N., Yoshimura, A., Morita, H. (2003) Combination treatment of angiotensin-II receptor blocker and angiotensin-converting-enzyme inhibitor in non-diabetic renal disease (COOPERATE): a randomized controlled trial. *Lancet*, **361**:117-124.
- 17- Park, J.K., Muller, D.N., Mervaala, E.M. (2000) Cerivastatin prevents angiotensin II-induced renal injury independent of blood pressure-and cholesterol-lowering effects. *Kidney International*, **58**(4):1420-1430.
- 18- Smith, D., Chiu, A.T., Wong, P.C., Herblin, W.F., Timmermans, P.B. (1992) Pharmacology of nonpeptide angiotensin II receptor antagonists. *Annu Rev Pharmacol Toxicol*, **32**:135-165.
- 19- Tokuyama, H., Kelly, D.J., Zhang, Y., Gow, R.M., Gilbert, R.E. (2007) Macrophage infiltration and cellular proliferation in the non-ischemic kidney and heart following prolonged unilateral renal ischemia. *Nephron Physiol*, **106**(3):54-62.
- 20- Vieira, J.M., Mantovani, E., Rodrigues, L.T., Dellé, H., Noronha, I.L., Fujihara, C.K., Zatz, R. (2005) Simvastatin attenuates renal inflammation, tubular transdifferentiation and interstitial fibrosis in rats with unilateral ureteral obstruction. *Nephrol Dial Transplant*, **20**(8):1582-91.
- 21- Yamamoto, T., Moriwaki, Y., Takahashi, S., Tsutsumi, Z., Hada, T. (2000) Effect of losartan potassium, an angiotensin II receptor antagonist, on renal excretion of oxypurinol and purine bases. *J Rheumatol*, **27**(9):2232-6.
- 22- Yang, J., Dai, C., Liu, Y. (2002) Hepatocyte growth factor gene therapy and angiotensin II blockade synergistically attenuate renal interstitial fibrosis in mice. *J Am Soc Nephrol*, **13**:2464-2477.
- 23- Yang, L., Fan, J., Mi, X., Liu, X., Xu, G. (2003) Protective effect of angiotensin II receptor blockage on rats with experimental diabetes nephropathy in early stage. *Sichuan Da Xue Xue Bao Yi Xue Ban*, **34**(2):317-9
- 24- Yilmaz, M.I., Korkmaz, A., Kaya, A., Sonmez, A., Caglar, K., Topal, T., Eyiletten, T., Yenicesu, M., Acikel, C., Oter, S., Yaman, H., Aktug, H., Oguz, Y., Vural, A., Ikizler, T.A. (2006) Hyperbaric oxygen treatment augments the efficacy of a losartan regime in an experimental nephrotic syndrome model. *1: Nephron Exp Nephrol*, **104**(1):e15-22.
- 25- Zhou, Z., Kang, Y.J. (2000) Cellular and subcellular localization of catalase in the heart of transgenic mice. *J Histochem Cytochem*, **48**:585-594.
- 26- Zhu, S., Liu, J., Chen, L., Li, Y., Yao, J., Jin, C., Wang, Z., Wang, L., Wu, P., Luo, Q., Zhou, J. (2005) Chemopreventive effect of five drugs on renal interstitial fibrosis induced by an aristolochic acid-containing Chinese herb in rats. *Am J Nephrol*, **25**(1):23-29.

